

Омоложение лица методом липофиллинга

1 ВВЕДЕНИЕ

До последнего времени существовало практически единое мнение, что основную роль в старении лица играет гравитация [1, 2]. Под воздействием этого фактора ткани с возрастом опускаются, провисают, удерживающие связки на лице растягиваются.

Однако с начала 60-х годов XX века в литературе начинают появляться сообщения о том, что основным пусковым моментом в старении лица служит именно липоатрофия [3]. Уже тогда авторы призывали хирургов к использованию наиболее естественного, «натурального» филлера для лица, а именно, аутожира [4–6].

2 СОВРЕМЕННАЯ МОДЕЛЬ СТАРЕНИЯ ЛИЦА

Значительный вклад в развитие новой модели старения лица внесли исследования доктора S.R. Coleman, автора многочисленных научных статей и книг, посвященных липофиллингу. Модель старения, представленная на рисунке из книги S.R. Coleman «Структуральный фэтграфтинг» [7] (рис. 1), составлена им с учетом опыта проведения хирургических операций, анатомических секций, клинических наблюдений.

И. Кочнева, челюстно-лицевой, пластический хирург,

Г. Саруханов, кандидат медицинских наук, пластический хирург,

М. Левицкая, пластический хирург, клиника эстетической хирургии «Абриелль», Санкт-Петербург, Россия

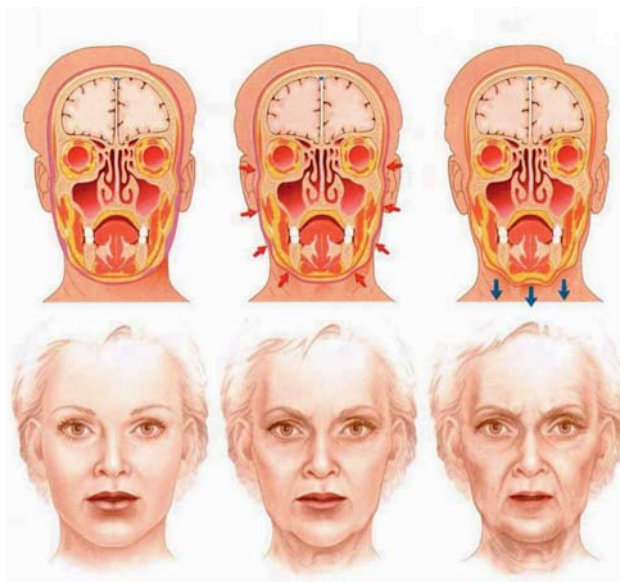


Рис. 1. Модель старения лица по S.R. Coleman: верхний ряд – коронарные срезы, нижний ряд – изменения лица по мере его старения. Стрелками обозначены возрастные изменения мягких тканей лица: красными – липоатрофия, синими – гравитационный птоз [7]

На коронарном срезе молодого лица видно, что жировая ткань, обозначенная на рисунке желтым цветом, расположена под «наполненными» тканями – кожей и подкожной жировой клетчаткой (сиреневый цвет). Эта «наполненность» обусловлена наличием как в мягких тканях, так и в костных структурах так называемой «коллоидной жидкости», большого количества коллагена, эластина, гиалуроновой кислоты, которые удерживают воду. Постепенно, по мере естественного старения, выработка этих веществ снижается, что приводит к потере объема и птозу тканей лица.

С возрастом происходит также уменьшение объемов подкожного жира, вследствие чего обнажаются некоторые глубоколежащие структуры лица, такие, например, как подчелюстные

Омоложение лица методом липофиллинга

3 ЛИПОФИЛЛИНГ В ЭСТЕТИЧЕСКОЙ КОРРЕКЦИИ ЛИЦА

слюнные железы. Заостряются черты лица, исчезает плавность перехода контуров, происходит так называемая «скелетизация» лица.

Кроме того, изменяется морфология костной ткани, происходит селективная резорбция костей лицевого скелета в определенных предрасположенных к этому участках (рис. 2, 3). В результате появляются характерные признаки «возрастного» (старяющего) черепа [8].

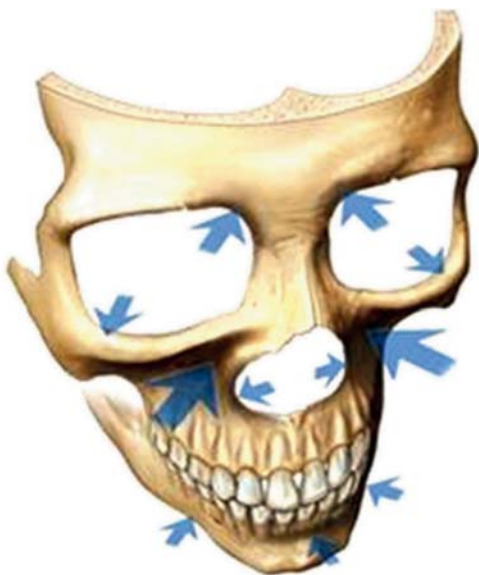


Рис. 2. Возрастные изменения лицевого скелета. Синие стрелки указывают области, более всего подвергающиеся резорбции по мере старения (размер стрелки соответствует степени резорбции) (Bryan Mendelson) [8]

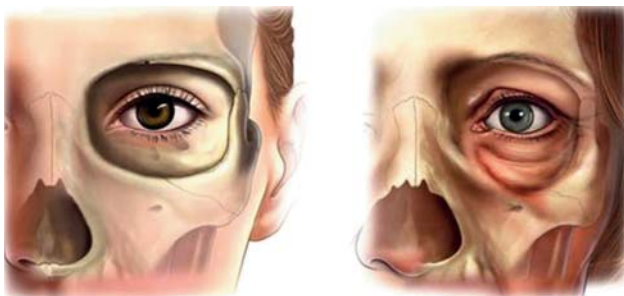


Рис. 3. Старение орбиты: лицевой скелет молодого (а) и пожилого (б) человека (Bryan Mendelson) [8]

Исходя из вышеописанного, можно сделать вывод, что для получения полноценного омолаживающего эффекта недостаточно выполнить только хирургическую подтяжку рптозированных тканей. Эстетическая коррекция лица требует обязательного восполнения утраченного с возрастом объема тканей, именно это позволяет восстановить молодой привлекательный облик с плавными линиями контуров.

Сегодня все большее количество врачей успешно используют в качестве филлера при выполнении эстетической коррекции аутологичный жир. Собственная жировая ткань пациента имеет ряд преимуществ по сравнению с синтетическими наполнителями: жир для липофиллинга лица присутствует в достаточном количестве у любого пациента, при наличии определенных навыков его легко и получить, и использовать. Кроме того, жировую ткань можно вводить в гораздо большем объеме, чем филлеры [5, 6, 9].

Оценивая отдаленные результаты липофиллинга лица у своих пациентов, мы стали замечать, что в дополнение к восстановлению молодых контуров у них происходит улучшение качества кожи: она становится более «наполненной», упругой, гладкой, плотной. Известно, что в жировой ткани присутствует значительное количество стволовых клеток [10–12]. Возможно, именно они улучшают состояние эпидермиса и дермы, измененных с возрастом и вследствие фотостарения.

Липофиллинг лица – малотравматичная операция с относительно коротким восстановительным периодом и «естественным» результатом. Метод совместим со многими другими хирургическими вмешательствами. Аутологичный жир хорошо приживается, не вызывает аллергических реакций, не мигрирует, и в большинстве случаев липофиллинг дает стойкий, стабильный результат.

Липофиллинг применяют не только для коррекции возрастных изменений на лице, он также помогает решать различные эстетические проблемы и молодым пациентам. Соответственно дополнительными показаниями к его выполнению служат:

- асимметрия лица (врожденные, посттрав-

матические и послеоперационные дефекты мягких тканей);

- липоатрофия лица (в том числе вследствие резкой потери массы тела);
- рубцовые деформации и глубокие морщины;
- врожденная или приобретенная недостаточность объема, асимметрия губ.

4 МАТЕРИАЛЫ И МЕТОДЫ

В период с 2003 по 2012 год мы выполнили липофилинг у 120 пациентов в возрасте от 18 до 65 лет. Липофилинг лица и шеи как самостоятельная операция был выполнен 63 пациентам (52,5%), в том числе 56 женщинам и 7 мужчинам. Липофилинг лица в сочетании с верхней блефаропластикой – в 21 случае (17,5%), в сочетании с подтяжкой овала лица – в 13 случаях (10,8%), в сочетании с лифтингом нижних 2/3 лица и шеи – 14 пациентам (11,7%) в возрасте от 47 до 65 лет; у 9 пациентов (7,5%) выполнен липофилинг складок «марионеток» в сочетании с резекцией мышцы, опускающей углы рта (*m. depressor anguli oris*).

Техника выполнения липофилинга лица

Предоперационная разметка реципиентных и донорских зон всегда выполняется перед зеркалом в вертикальном положении пациента после тщательного обсуждения. Необходимо производить фотографирование пациента в стандартных проекциях со вспышкой и без.

Инфильтрация зоны забора жира. В зоне предполагаемой аспирации жировой ткани производится инфильтрация физиологическим раствором с адреналином. В случаях, когда операция проводится под местным обезболиванием, в инфильтрируемый раствор добавляется анестетик (новокаин, лидокаин и др.).

Аспирация жира осуществляется канюлей с множеством мелких отверстий, благодаря чему отрицательное давление в шприце оказывается значительно меньше, чем при использовании канюли такого же диаметра, но с одним или 2–3 отверстиями. По мнению некоторых авторов, это позволяет сохранить больше жизнеспособных жировых клеток [13].

Диаметр отверстий на канюле для забора жира должен соответствовать диаметру отверстия на канюле для его введения (рис. 4). Так,

для забора жира при липофилинге лица используются канюли диаметром 2 и 3 мм. Соответственно для введения «мелкодисперсного» жира должна быть использована микроканюля №1а, диаметр которой составляет примерно 1 мм, а для введения средних по размеру частиц жира – средняя канюля №2а.

Обработка жира. По мере получения аспирата производится его обработка – промывание физиологическим раствором, отстаивание в

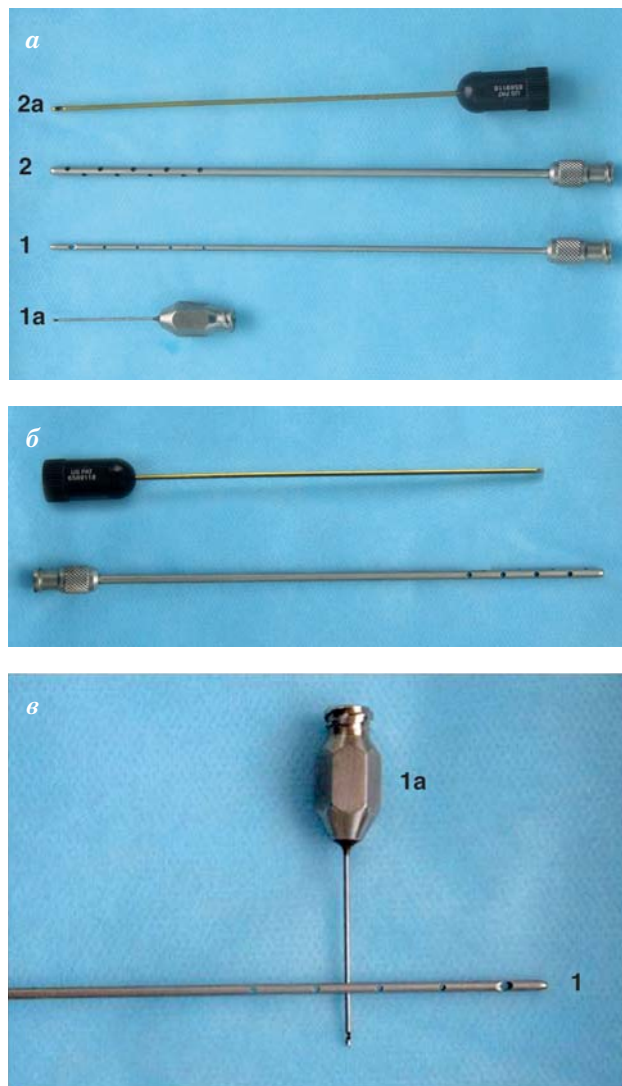


Рис. 4. Канюли для аспирации и введения жировой ткани. Внешний вид канюлей (а): 1а – микроканюля для введения жира, 1 – канюля для аспирации жира диаметром 2 мм, 2 – канюля для аспирации жира диаметром 3 мм, 2а – канюля для введения жира диаметром 1,6 мм; соответствующие друг другу пары канюль для аспирации и введения жировой ткани (б, в)

Омоложение лица методом липофиллинга

течение 8–10 минут, удаление излишков жидкости и элементов крови. Жировая ткань представляет собой клетки с тонкой мембраной, поэтому необходимо максимально бережное обращение с трансплантатом. Единого мнения о необходимости и преимуществах центрифугирования нет [14, 15]. По нашим наблюдениям, после центрифугирования жировая ткань становится более компактной, в ней формируются «комочки» (уплотнения) (рис. 5), которые в некоторых случаях могут вызывать трудности при введении через канюлю и контурироваться в зонах с истонченной подкожно-жировой клетчаткой (например, в периорбитальной области).

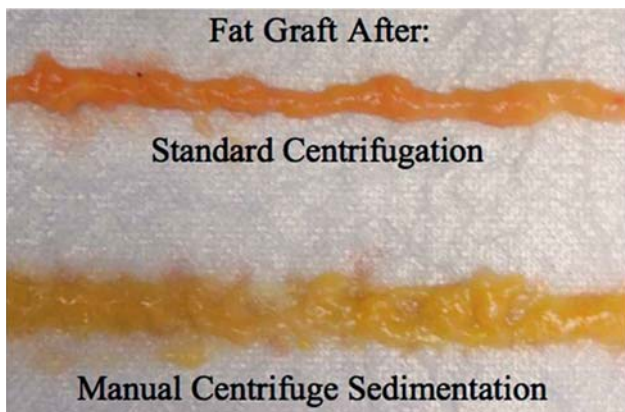


Рис. 5. Липографты, полученные после стандартного аппаратного (сверху) и ручного (снизу) центрифугирования (R. Khowri) [16]

Длительный контакт жировой ткани с воздухом не рекомендуется, поэтому подготовленный отмытый жир через переходник перемещается из больших шприцев в шприцы 3,0 мл, помещенные в липографтер (рис. 6).

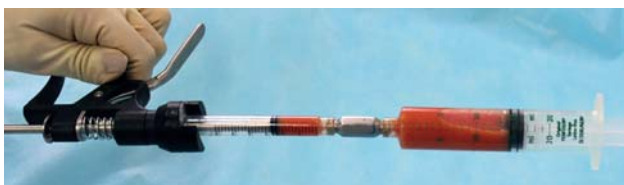

Рис. 6. Трансфер жира из большого шприца в липографтер через переходник

После этого производится **инфильтрация реципиентных зон** раствором для инфильтрации (рис. 7). При применении общей анестезии на 100 мл физиологического раствора адреналина 0,9%-ного – 0,1 мл, лидокаина 10%-ного – 0,5 мл; при применении местной анестезии вместо физиологического раствора используется новокаин 0,25%-ный.

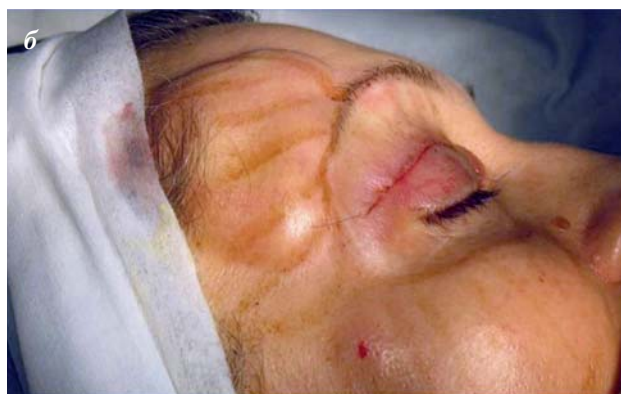
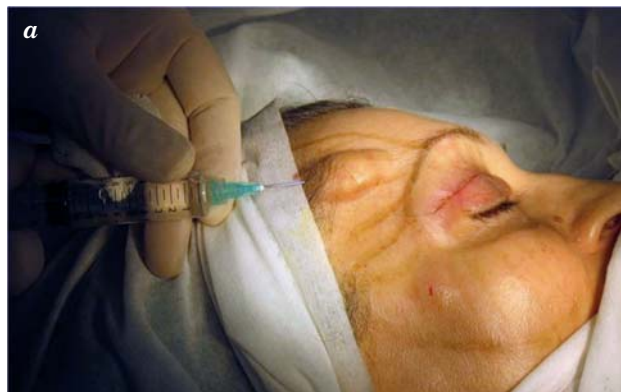
Рис. 7. Инфильтрация реципиентных зон (а, б)

Через небольшие проколы (1–2 мм) с помощью липографтера выполняется **введение жира в реципиентную зону**. Липографтер позволяет абсолютно точно и дозированно ввести нужное количество жира (0,2–0,3 мл за одно нажатие на «курок»).

5 ОСОБЕННОСТИ ВЫПОЛНЕНИЯ ЛИПОФИЛЛИНГА В РАЗНЫХ ЗОНАХ ЛИЦА

Принцип многослойного заполнения (в каждом анатомическом слое веерообразное рас-

пределение жировых болюсов производится на обратном ходе канюли) позволяет безопасно и эффективно ввести достаточно большое количество жира в разные зоны лица [17]. Точки введения и направления проходов канюль показаны на рисунке 8.

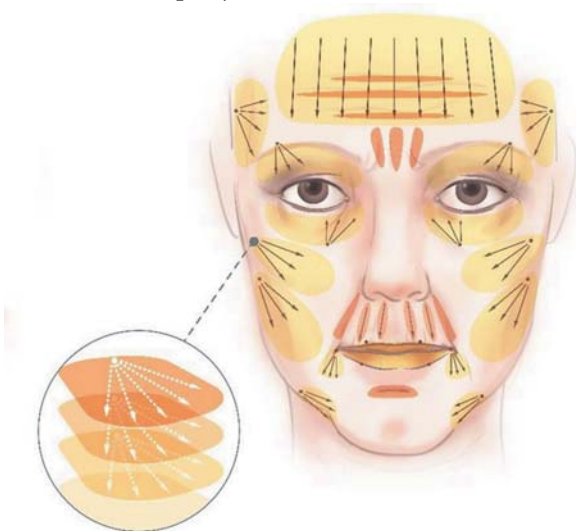


Рис. 8. Схема многослойного введения жира и области, которые можно корректировать с помощью липофиллинга

В область скулы можно одновременно вводить до 4–7 мл жирового трансплантата (иногда больше). Количество вводимого жира зависит от площади реципиентной зоны, клинической ситуации и пожеланий пациента относительно степени объемного увеличения. Жир в области скул вводится наднадкостнично, в область SMAS и подкожно.

Для введения жира в периорбитальную область (подбровные и область носослезных борозд) используют мелкодисперсный жир и микроканюлю. Слои размещения жировых графтов – подмышечный и подкожный. Объем введения – 1,5–2,0 мл с каждой стороны.

Инъекции собственного жира для увеличения губ и глубоких морщин часто сопровождаются 2–3-недельным послеоперационным отеком. Для снижения риска осложнений и получения красивого «естественного» результата при введении жировой ткани в этой зоне следует соблюдать определенные правила [18].

Верхняя губа. Первый этап – введение жира по контуру (около 1 мл жира). Второй этап – объемная пластика: жир водится по центру (0,7–1,0 мл) и латерально с двух сторон (по 0,7–1,0 мл) в подслизистый слой.

Нижняя губа. Также вначале заполняем жиром контур (1,0 мл жира), после этого восполняем объем нижней губы путем введения жирового трансплантата в две точки латерально от вертикальной средней линии нижней губы по 1,0–1,5 мл в подслизистый слой (рис. 9) [18].

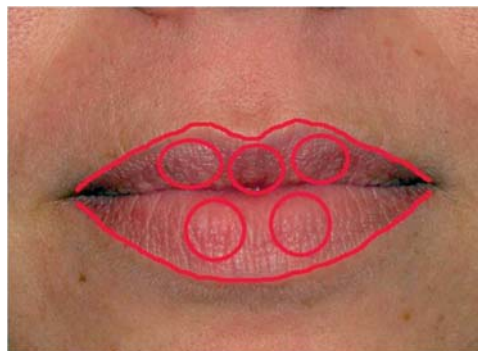


Рис. 9. Схема введения жира при липофиллинге губ

При эстетической коррекции в зоне складок «марionеток» сначала следует выполнить резекцию мышцы, опускающей углы рта (*m. DAO*) (рис. 10), поскольку именно она участвует в формировании этих складок. После данной операции за счет сокращения краев рассеченной мышцы в районе уголков рта формируются зоны депрессии, которые необходимо заполнить. По мнению авторов, предложивших данную методику [19], оптимальным наполнителем в этом случае является жировая ткань. Объем вводимого жира – 1,5–2 мл с каждой стороны. Слои введения подкожный и внутримышечный [19].

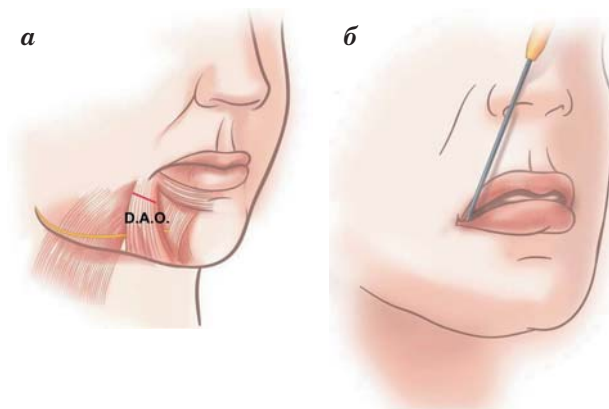


Рис. 10. Схема коррекции складок «марionеток». I этап – пересечение волокон *m. DAO* (а); II этап – липофиллинг зон депрессии после резекции *m. DAO* (б)

Омоложение лица методом липофиллинга

Всем пациентам в послеоперационном периоде для улучшения приживления жировой ткани и сокращения сроков реабилитации назначают микротоковую терапию и поляризованный свет, улучшающие венозный и лимфатический дренаж. На области введения жировых трансплантатов рекомендуется наносить мазь «Траумель С», на области липосакции – гель «Лиотон». В первые 10 дней после операции всем пациентам назначают таблетированные препараты траумель С, детралекс, аскорутин. Через 3 недели при наличии уплотнений в области введения жировой ткани показан легкий («пальчиковый») массаж.

В течение двух месяцев пациентам не рекомендуется посещение бани, сауны, солярия, стран с жарким климатом, следует также избегать массирования или иного давления на области введения жира.

6 ОСЛОЖНЕНИЯ

При соблюдении данного алгоритма операция липофиллинга обычно проходит без осложнений. Тем не менее перечислим те осложнения, с которыми мы все же встретились:

- фиброзирование введенного жира;
- уплотнения в местах введенного жира;
- асептическое воспаление;
- асимметрия и неровности контуров вследствие неравномерного рассасывания жира.

В нашей практике асептическое воспаление было отмечено у двух пациентов (1,6% случаев) в виде локального покраснения и отека тканей. После проведения противовоспалительной и антибактериальной (в целях профилактики развития инфекционного воспаления) терапии явления были купированы.

У 9 пациентов (7,5% случаев) в местах введенного жира образовались уплотнения, которые у 7 из них были устранены проведением легкого «пальчикового» массажа на ранних сроках (через 3–4 недели после операции). В двух случаях применялись местные инъекции липолитиков.

У 2 пациентов после липофиллинга носослезных борозд наблюдалось фиброзирование

жира, что потребовало хирургической коррекции (рис. 11). Стоит отметить, что данный вид осложнений был зафиксирован только в период освоения методики операции.

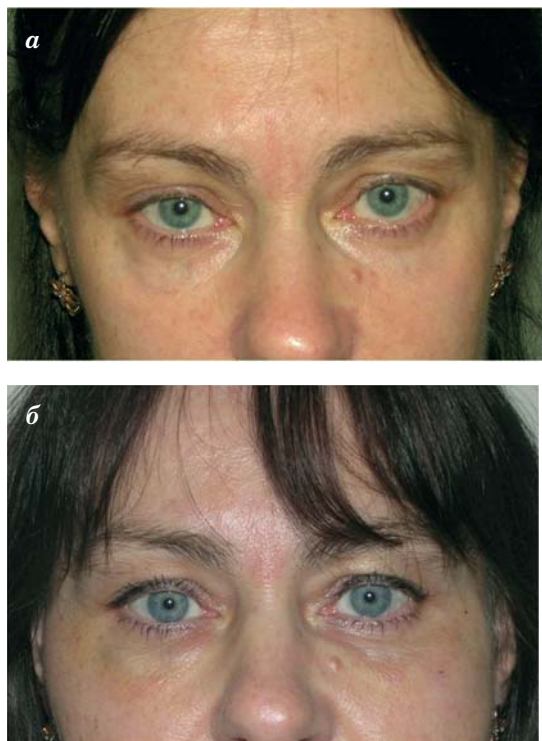

Рис. 11. Пациентка Д., 45 лет. Фиброзирование введенного жира. Вид до (а) и через 3 недели после липофиллинга носослезных борозд (б)

7 КЛИНИЧЕСКИЕ СЛУЧАИ

Ниже приведены клинические примеры проведения липофиллинга в различных зонах лица у пациентов разных возрастных групп как «изолированно», так и в сочетании с другими хирургическими вмешательствами (рис. 12–23).

Блефаропластика выполнялась одновременно с липофиллингом. Сначала иссекали избытки кожи, края раны сшивали внутрикожным непрерывным швом, затем сразу же (в целях коррекции А-образной деформации) выполняли липофиллинг подбровных областей через небольшой прокол в области середины брови. На снимках (рис. 14) хорошо видно, что в течение всего периода наблюдения – и через 6 месяцев, и через 1,5 года – жир не рассосался, а сохранился в прежнем объеме.

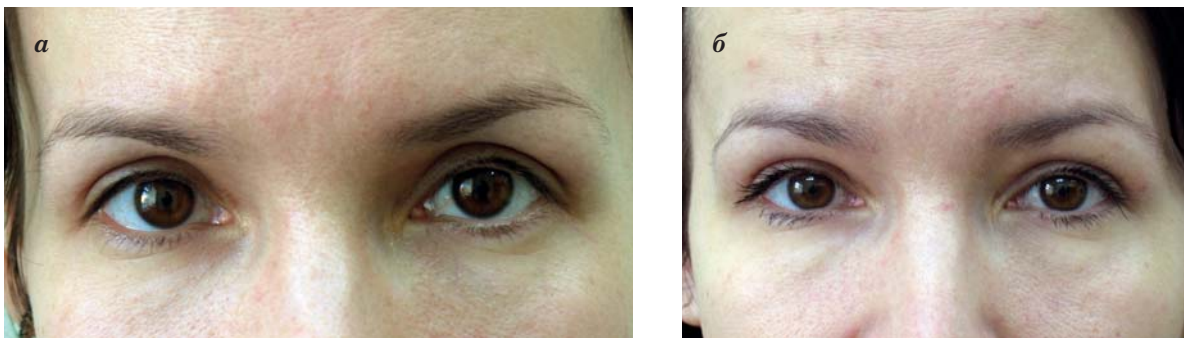


Рис. 12. Пациентка К., 29 лет. После выполненной верхней блефаропластики пациентка жаловалась на «запавшие глаза» (потерю объема мягких тканей подбровных областей). Для коррекции дефекта ей выполнен липофиллинг подбровных зон, по 2 мл в каждую сторону. Вид до коррекции (а) и через 5 месяцев после коррекции (б)

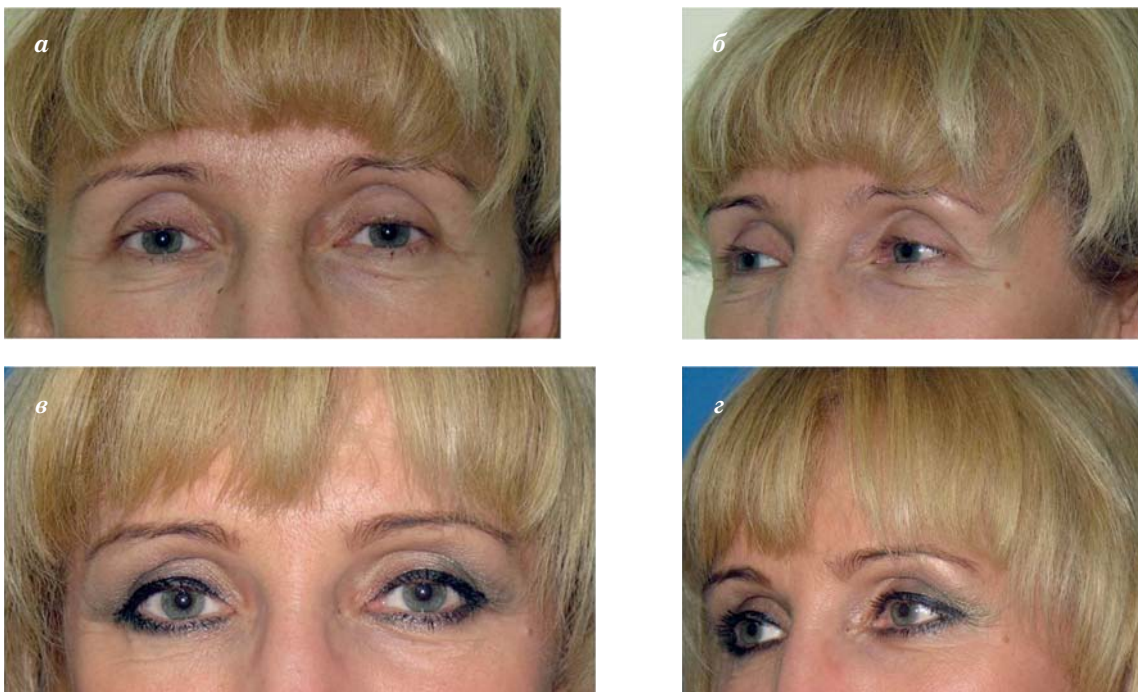

Рис. 13. Пациентка Г., 46 лет. Возрастная потеря объема мягких тканей в области верхних век. Вид до (а, б) и через 1 год (в, г) после липофиллинга подбровных областей. В подбровную область с каждой стороны введено по 2 мл аутожира

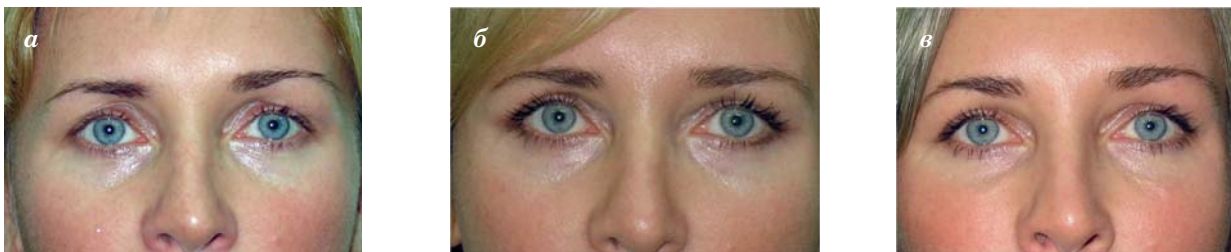

Рис. 14. Пациентка Л., 43 года. В целях устранения излишков кожи верхних век и коррекции А-образной деформации выполнена верхняя блефаропластика одновременно с липофиллингом подбровных областей. Вид до коррекции (а), через 6 месяцев после нее (б) и окончательный результат через 1,5 года после операции (в)

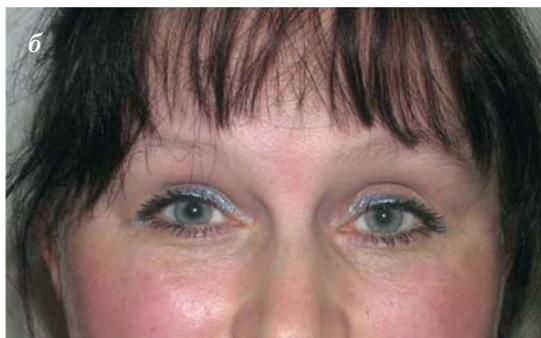
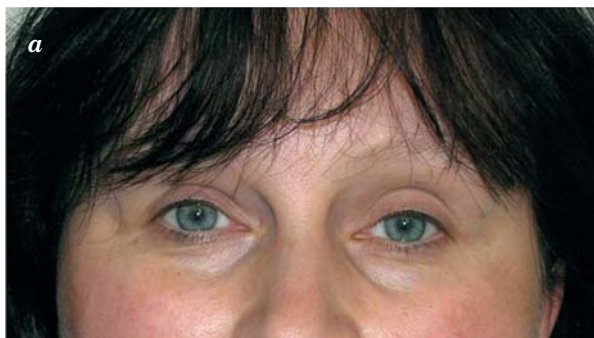
Рис. 15. Пациентка Л., 46 лет. Коррекция выраженных носослезных борозд. Вид до операции (а) и через 6 месяцев после липофиллинга носослезных борозд (б). С каждой стороны введено по 1,5 мл аутожира

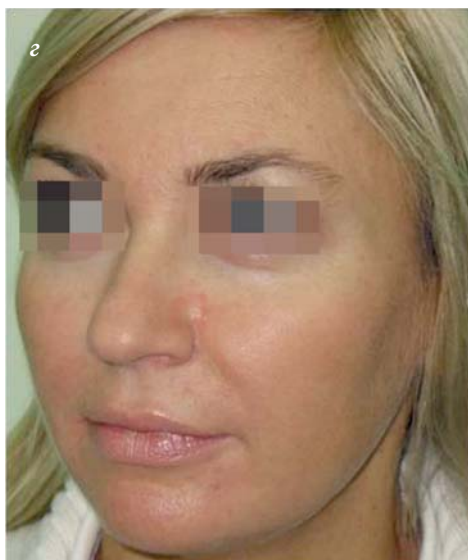
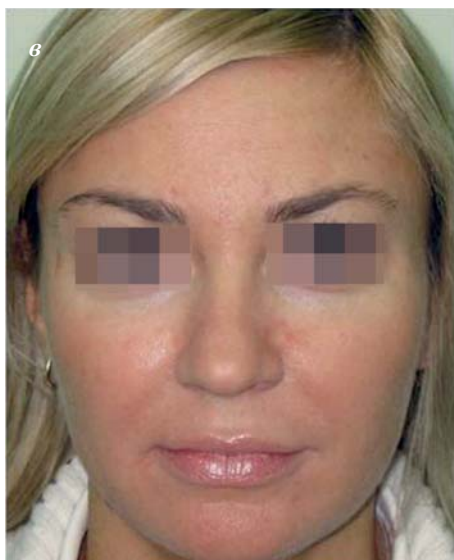
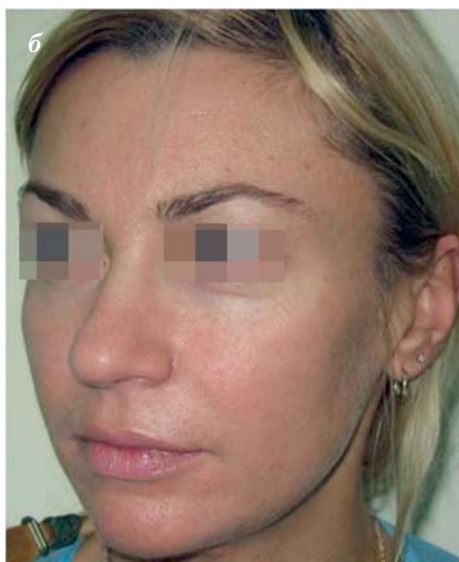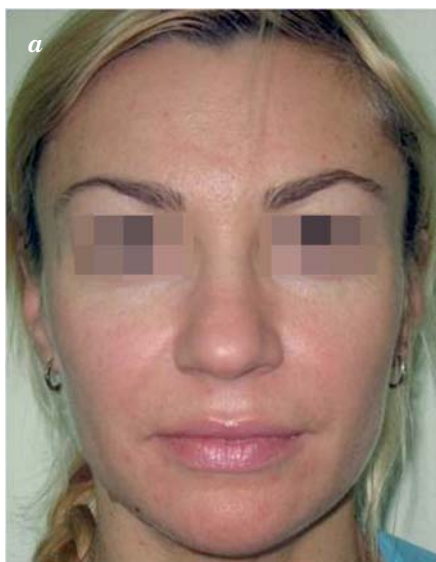Рис. 16. Пациентка М., 42 года. Недостаточный объем мягких тканей в области скул. Вид до операции (а, б) и через 1 год после липофиллинга скул (в, г). С каждой стороны введено по 7 мл аутожира

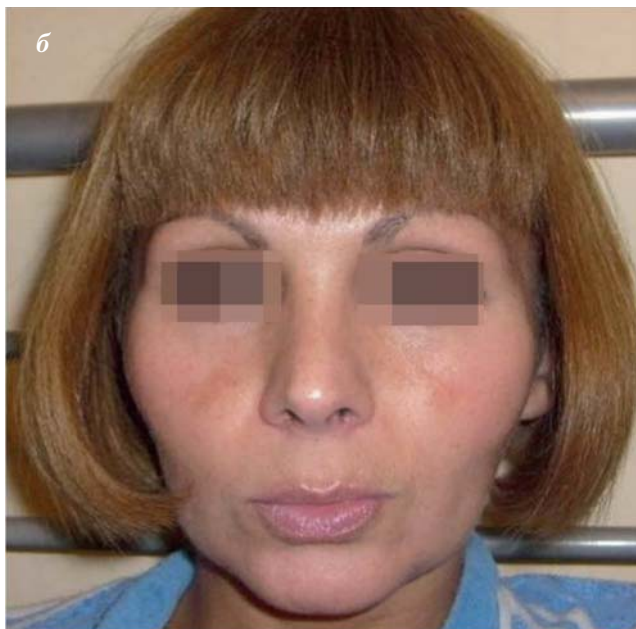
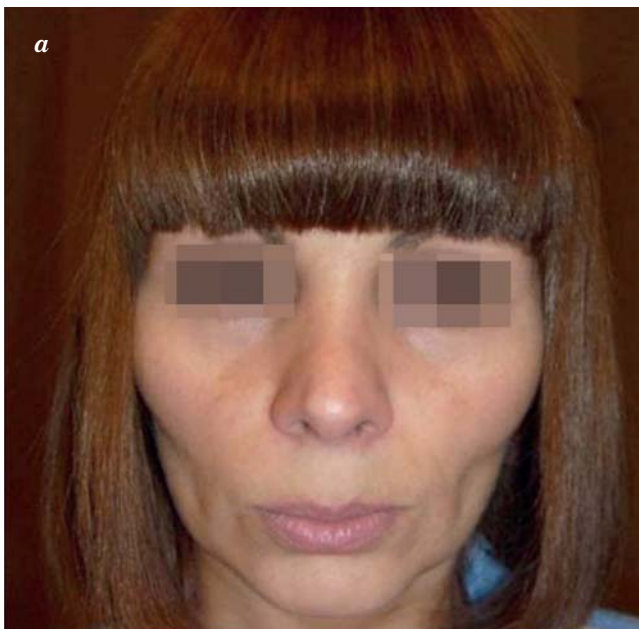
Рис. 17. Пациентка Ю., 46 лет. Ярко выраженные депрессии в области щек. Вид до (а) и через 6 месяцев после липофиллинга щек (б). С каждой стороны введено по 7 мл аутожира

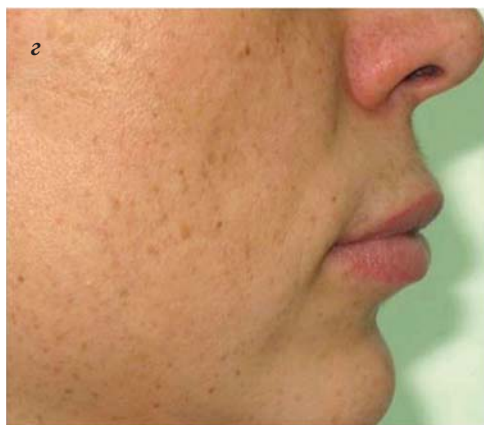
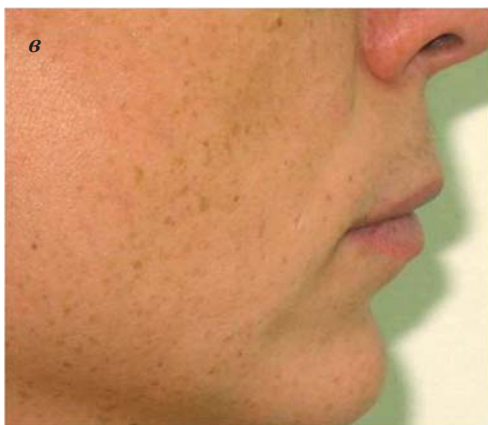
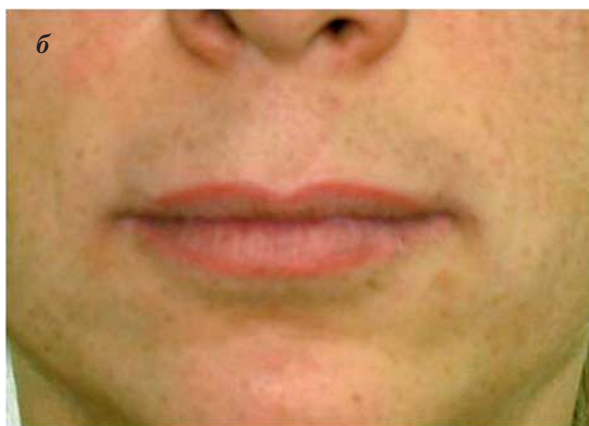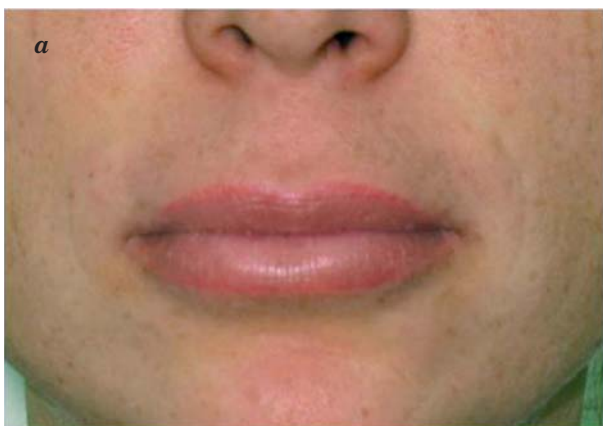Рис. 18. Пациентка Д., 38 лет. Коррекция губ. Вид до (а, в) и через 6 месяцев после липофиллинга (б, г). В верхнюю губу введено 3,5 мл аутожира, в нижнюю – 5 мл

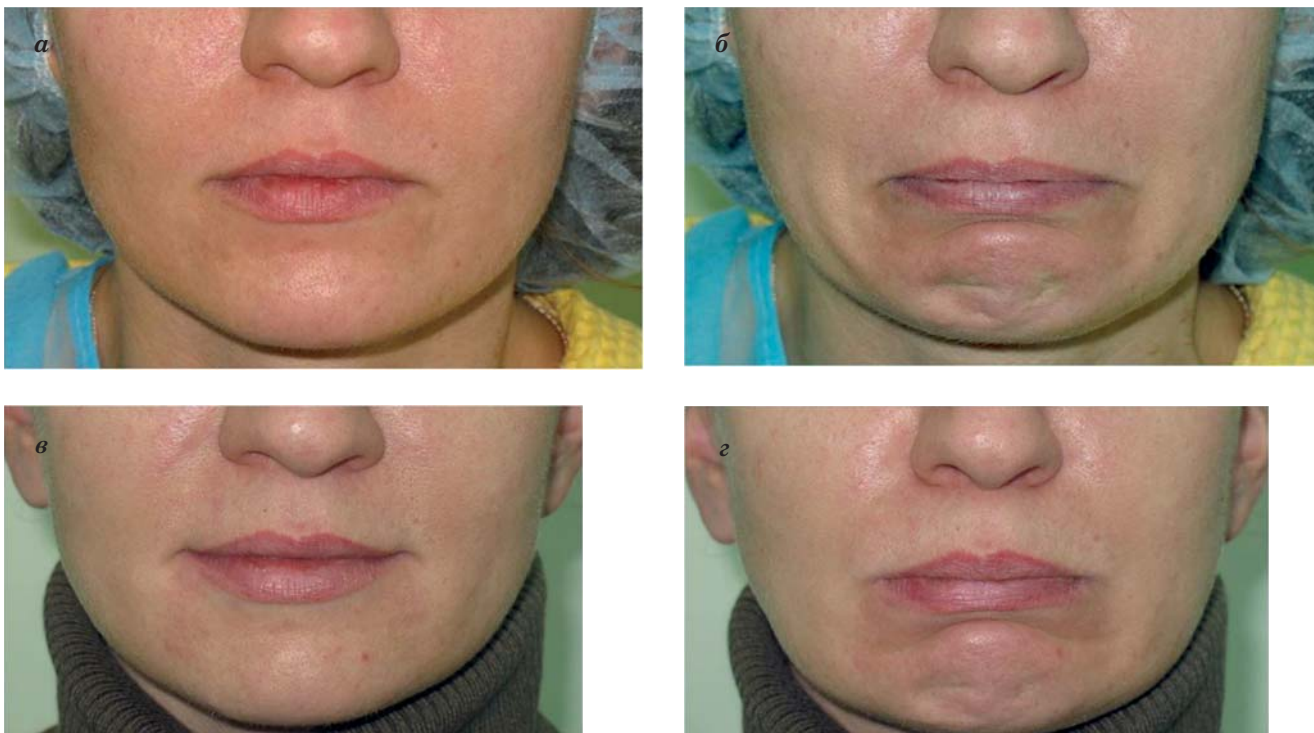

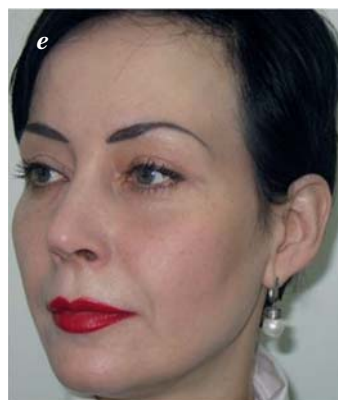
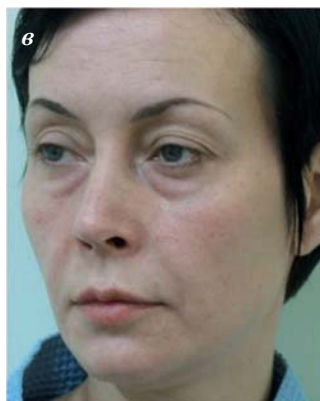

Рис. 19. Пациентка З., 31 год. Вид до: в покое (а) и при напряжении мышцы, опускающей углы рта (т. DAO) (б). Уголки рта немного опущены, появляется складка-«марионетка». Вид через месяц после резекции т. DAO и липофиллинга складок-«марионеток»: в покое (в) и при попытке опустить углы рта (г). Введено по 1,5 мл аутожира с каждой стороны

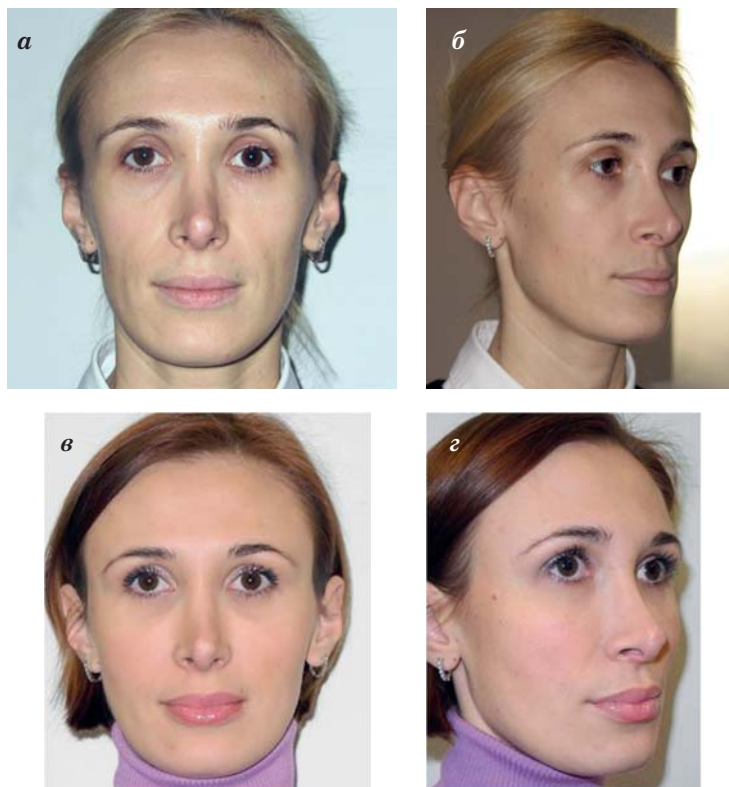
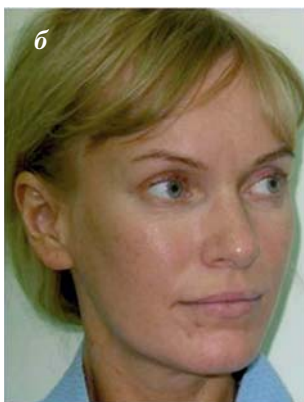
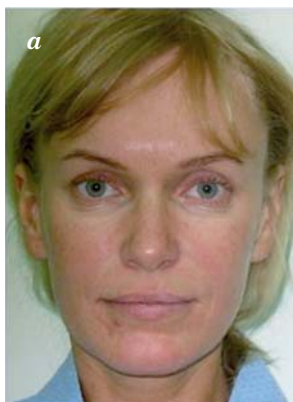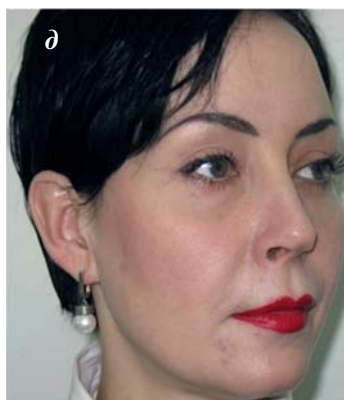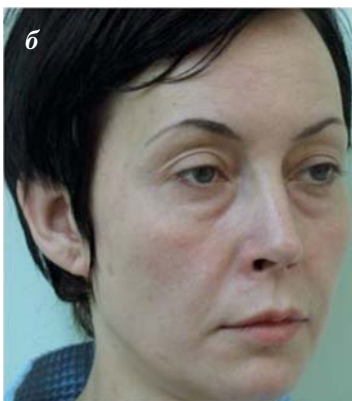Рис. 20. Пациентка Б., 31 год. Комплексная коррекция лица методом липофиллинга. Вид до (а, б) и через 1 год (в, г) после липофиллинга скул, щек, висков, губ, подбровных областей. Всего введено 36 мл аутожира



◀ Рис. 21. Пациентка Д., 43 года. Комплексное омоложение с применением хирургической подтяжки овала лица и липофиллинга подбровных областей, носослезных борозд, скулы и губ. Вид до (а, б) и через 6 месяцев после операции (в, г). Всего введено 28,5 мл жира: в подбровные области по 2 мл, носослезные борозды по 1,5 мл, скулы по 7 мл, в верхнюю губу – 3,5 мл, в нижнюю – 4 мл



▼ Рис. 22. Пациентка Л., 43 года. Вид до операции (а, б, в) и через 3 месяца после (г, д, е) верхней и нижней блефаропластики, выполненной одновременно с липофиллингом подбровных областей и скулы. Введено 14 мл аутожира

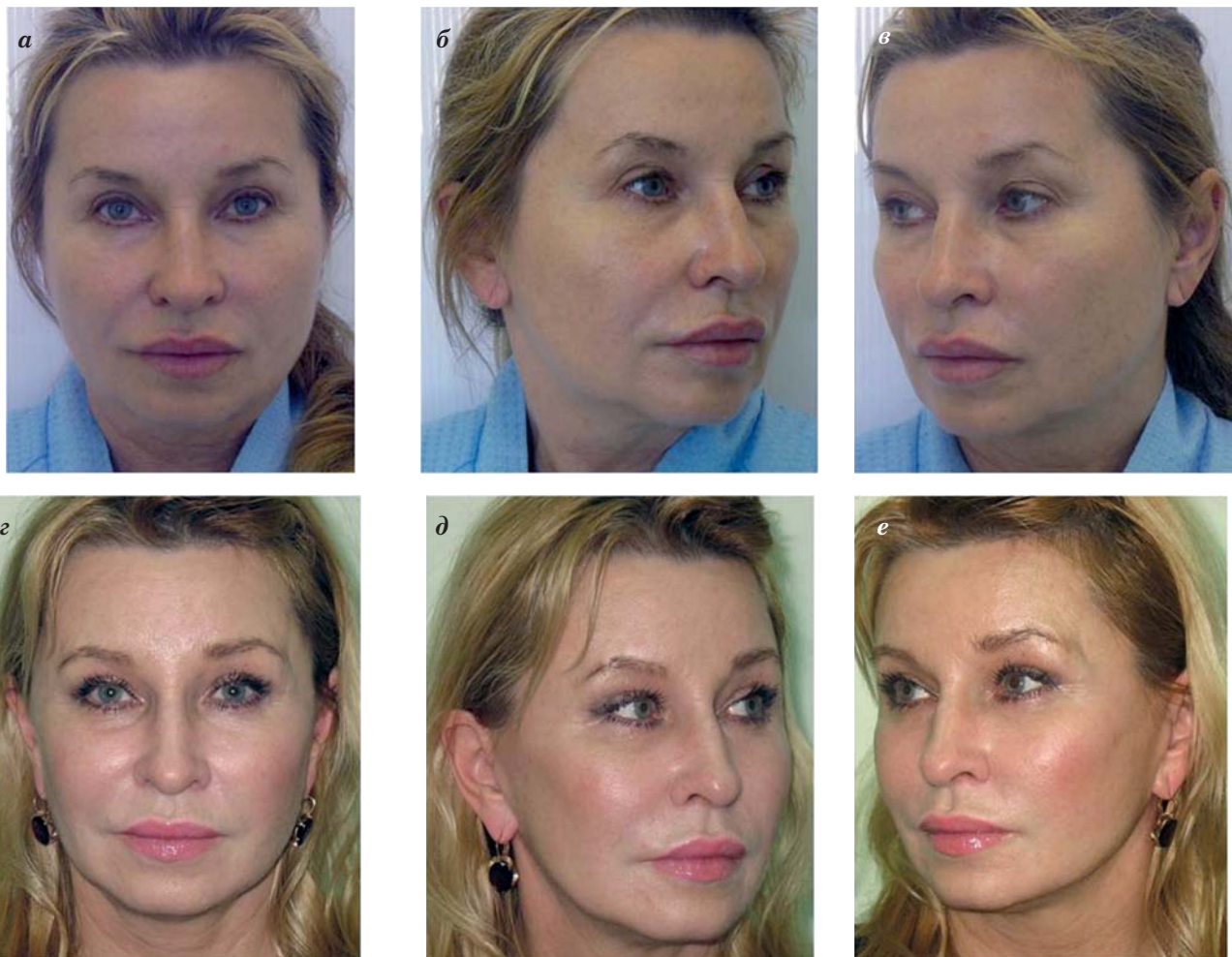

Рис. 23. Пациентка М., 54 года. Комплексное омоложение лица: хирургическая подтяжка нижних 2/3 лица одновременно с липофиллингом висков, скул и подбровных областей. Вид до (а, б, в) и через 1 год после операции (г, д, е). Всего введено 24 мл аутожира

8 ВЫВОДЫ

Липофиллинг лица – хорошая альтернатива фейслифтингу для пациентов, страдающих от уплощения средней зоны лица без существенного возрастного провисания мягких тканей.

Помимо восполнения недостающего объема мягких тканей липофиллинг обеспечивает улучшение качества кожи (повышение тургора, эластичности, уменьшение пигментации, улучшение цвета лица), которое происходит спустя 3–6 месяцев после процедуры. Вероятнее всего, это обусловлено наличием в жировой

ткани стволовых клеток.

Липофиллинг хорошо сочетается с другими видами хирургических операций (фейслифтингом, блефаропластикой и др.).

Применение современного инструментария, соблюдение правил аспирации, обработки и введения жировой ткани во многом определяют стойкий эстетический результат.

Липофиллинг – эффективная процедура, если она проводится по показаниям, опытным врачом, и при условии, что ожидания пациента реалистичны.

Литература

1. Furnas D. *The retaining ligaments of the cheek* *Plast Reconstr Surg*, 1989;3:11–16.
2. Ramirez O. *The central oval of the face: tridimensional endoscopic rejuvenation*. *Fac Plast. Surg*, 2000;16(3):283–298.
3. Gonzales-Ulloa M, Flores ES. *Senility of the face: Basic study to understand its causes and effects*. *Plast Reconstr Surg*, 1965;36:239–246.
4. Coleman SR. *Facial recontouring with lipostructure*. *Clin Plast Surg*, 1997;24:347–367.
5. Bucky LP, Kanrhwala SK. *The role of autologous fat and alternative fillers in the aging face*. *Plast Reconstr Surg*, 2007;120 (Suppl.):89S–97S.
6. Coleman SR. *Structural fat grafts: The ideal filler?* *Clin Plast Surg*, 2001;28:111–119.
7. Coleman SR. *Structural fat grafting*. – Quality Medical Publishing, 2004:17–24.
8. Mendelson B, Wong ChH. *Changes in the Facial Skeleton with Aging: Implications and Clinical Applications in Facial Rejuvenation*. *Aesth Plast Surg*, 2012;36:753–760.
9. Kanchwala SK, Holloway L, Bucky LP. *Reliable soft tissue augmentation: A clinical comparison of injectable soft-tissue fillers for facial-volume augmentation*. *Ann Plast Surg*, 2003;53:30–35; discussion 35.
10. Moseley TA, Zhu M, Hedrick MH. *Adipose-derived stem and progenitor cells as fillers in plastic and reconstruct surgery*. *Plast Reconstr Surg*;2006;118(Suppl.3):121S–128S.
11. Карлюк ВБ, Коченова СВ, Шубич МГ. *Сравнительная характеристика мезенхимальных стволовых клеток костного мозга и жировой ткани*. *Анналы пластической, реконструктивной и эстетической хирургии*, 2005;(2):46–51.
12. Рябцева ЕС и др. *Мезенхимальные стволовые клетки жировой ткани: характеристика и аспекты использования при трансплантации гемопоэтических клеток*. *Известия НАН Беларуси*, 2006;(1):15–21.
13. Ferguson RE, Cui X, Fink BF, Vasconez HC, Pu LL. *The viability of autologous fat grafts harvested with the LipiVage system: A comparative study*. *Ann Plast Surg*, 2008;60:394–597.
14. Khater R, Atanassova P, Anastasov Y, Pellerin P, Martinot Duquennoy V. *Clinical and experimental study of autologous fat grafting after processing by centrifugation and serum lavage*. *Aesth Plast Surg*, 2009;35:37–43.
15. Rose JG Jr, Lucarelli MJ, Lemke BN, et al. *Histologic comparison and autologous fat processing methods*. *Offthal Plast Reconstr Surg*, 2006;22:195–200.
16. Khouri RK, Schelnz I, Murphy BJ, Baker TJ. *Nonsurgical Breast Enlargement Using an External Soft-Tissue Expansion System*. *Plast Reconstr Surg*, 2000;105:2500–2512.
17. Jauffret JL, Champsaur P, Robaglia-Schupp A, et al. *Arguments in favor of adipocyte grafts with the SR Coleman technique*. *Ann Chin Plast Esthet*, 2001;46:31–38.
18. Coleman SR. *Facial augmentation with structural fat grafting*. *Chin Plast Surg*, 2006;33:567–577.
19. Le Louarn C, Buis J, Buthiau D. *Treatment of Depressor Anguli Oris Weakening With the Face Recurve Concept*. *Aesth Surg J*, 2009;29:449–463.